

Laporan Penelitian

Evaluasi gambaran sitologi serviks uteri pada akseptor Depo-Provera® dan Cyclofem® setelah penggunaan satu tahun

Cytology of uterine cervix after one year use of Depo Provera and Cyclofem

Jan Pieter Kambu, Hartono Hadisaputro, Herman Kristanto

Subbagian Fetomaternal Bagian Obstetri dan Ginekologi

Fakultas Kedokteran Universitas Diponegoro/Rumah Sakit Umum Pusat Dr. Kariadi Semarang

Abstrak

Tujuan: Mengetahui gambaran sitologi serviks uteri dari tes Pap (*Pap smear*) konvensional pada akseptor Depo-Provera® yang merupakan preparat yang telah lama digunakan dan Cyclofem® sebagai preparat baru, pada penggunaan selama 1 tahun.

Metode: Rancangan penelitian ini observasional deskriptif yang melibatkan 35 subjek akseptor Depo-Provera® dan 35 subjek akseptor Cyclofem® diikuti secara prospektif dari hasil Pap smear konvensional di Klinik FER dan Ginekologi RSUP Dr. Kariadi Semarang, Puskesmas Halmahera dan Puskesmas Ngesrep Semarang. Penelitian dilakukan terhadap perempuan usia 20-40 tahun yang memilih Depo-Provera® dan Cyclofem® sebagai alat kontrasepsi. Penelitian ini dimulai pada bulan Desember 2006, di mana akseptor Depo-Provera® dan Cyclofem® yang memenuhi kriteria inklusi dan eksklusi dilakukan skrining sitologi awal. Sampai akhir bulan Desember 2006 diperoleh masing-masing kelompok sebanyak 35 subjek sehingga jumlah keseluruhan subjek sebanyak 70. Kemudian, diikuti dengan evaluasi sitologi II pada subjek yang sama di bulan ke-6 bersamaan dengan injeksi Depo-Provera® yang ke-3 dan injeksi Cyclofem® yang ke-7 dan evaluasi sitologi III pada bulan ke-12 bersamaan dengan injeksi Depo-Provera® yang ke-5 dan injeksi Cyclofem® yang ke-13. Jadi dari masing-masing subjek dilakukan tes Pap sebanyak 3 kali kemudian dilakukan analisis. Analisis statistik yang dilakukan berupa analisis univariat untuk menyajikan distribusi frekuensi berupa rerata dan simpang baku serta analisis bivariat dengan melakukan uji beda χ^2 dan uji *t*. Penelitian ini tanpa menggunakan pembanding. Pemeriksaan sitologi dilakukan di Bagian Patologi Anatomi Fakultas Kedokteran Universitas Diponegoro/RSUP Dr. Kariadi Semarang.

Hasil: Selama 1 tahun persentase angka kejadian radang cenderung meningkat pada kelompok Depo-Provera® dibanding Cyclofem® sedangkan persentase angka kejadian normal tetap lebih banyak pada kelompok Cyclofem®. Pada sitologi awal terdapat perbedaan tidak bermakna yang menunjukkan bahwa kedua kelompok adalah sama. Namun pada sitologi bulan ke-6 dan 1 tahun penggunaan terdapat perbedaan bermakna yang menunjukkan bahwa pada kelompok Depo-Provera® lebih banyak menyebabkan kejadian radang dan displasia dibanding kelompok Cyclofem® (nilai $p=0,0345$ pada bulan ke-6 dan nilai $p=0,0001$ setelah 1 tahun).

Kesimpulan: Setelah penggunaan selama 1 tahun, terdapat perbedaan hasil sitologi serviks yaitu berupa kejadian radang yang lebih besar pada akseptor Depo-Provera® dibanding Cyclofem®.

[Maj Obstet Ginekol Indones 2009; 33-4: 233-8]

Kata kunci: tes Pap, Depo-provera®, Cyclofem®, tes Pap pada kontrasepsi hormonal

Abstract

Objective: The objective was to examine cervical cytology findings from conventional Pap smear examination in Depo-Provera® and Cyclofem® acceptor in one-year period.

Method: The study design is descriptive observational involving 35 Depo-Provera® and 35 Cyclofem® acceptor. We follow up their cytology findings prospectively. This study was conducted in FER and gynecology clinics at Dr. Kariadi Hospital Semarang also at Halmahera and Ngesrep public health service. The subjects were women, aged 20 - 40 years old who chosen Depo-Provera® and Cyclofem® as their contraceptive methods. This study began on December 2006, all subjects who met inclusion criteria underwent initial cytology screening. On December 2007, and there were 70 subjects. They underwent cytology examination at month sixth (simultaneously with third Depo-Provera® injection and seventh Cyclofem® injection) and at month twelve (simultaneously with fifth Depo-Provera® injection and thirteenth Cyclofem® injection). Distribution frequency was analyzed using univariate analysis and data shown as mean and standard deviation whereas bivariate analysis was conducted with χ^2 and *t*-test. Cytology examination was conducted in anatomy pathology laboratory at Medicine Faculty, Diponegoro University/Dr. Kariadi Hospital, Semarang.

Result: Inflammation rates tend to increase on Depo-Provera® group compare to Cyclofem® group. At first cytology result there is no difference between two groups, it suggest that both groups had same baseline characteristic. Thereafter, at second and third examination, Depo-Provera® group significantly showed higher inflammation and dysplasia rates compare to Cyclofem® group.

Conclusion: After one-year period, there was difference on cervical cytology results that is inflammation rates which higher on Depo-Provera® acceptor compare to Cyclofem®.

[Indones J Obstet Gynecol 2009; 33-4: 233-8]

Keywords: pap smear, Depo-Provera®, Cyclofem®, Pap smear on hormonal contraception

PENDAHULUAN

Kontrasepsi suntik untuk kebutuhan keluarga berencana di Indonesia terus berkembang dari tahun ke tahun dengan berbagai jenis preparat kontrasepsi suntik yang tersedia. Pada tahun 2001 Organisasi Kesehatan Dunia menyatakan bahwa prevalensi penggunaan kontrasepsi suntik di Indonesia sebesar 10% sedangkan di seluruh dunia adalah 2%.¹

Kontrasepsi suntik (Depo-Provera®) DMPA dan Cyclofem® (kombinasi DMPA dan Estradiol sipionate) sering digunakan karena memiliki kelebihan-kelebihan antara lain: dapat dilakukan di luar klinik, kemungkinan salah atau lupa kecil, jangka waktu pemakaian cukup lama, reversibilitas tinggi dan sebagian masyarakat masih menganggap pemberian obat secara suntik merupakan cara yang paling mujarab.^{1,2}

Di samping memiliki efek kontrasepsi, ternyata preparat kontrasepsi suntik Depo-Provera® dan Cyclofem® juga memiliki pengaruh yang berhubungan dengan gangguan perdarahan menstruasi/perdarahan bercak di tahun-tahun pertama dan perubahan sitologi serviks uteri seperti perubahan radang dan displasia. Penelitian di Berlin (1999) melaporkan bahwa pada tes Pap ditemukan sebesar 23% adalah displasia ringan epitel serviks, sedangkan kejadian displasia sedang dan berat adalah masing-masing sebesar 16% dan 14%. Pada penelitian mengenai pengaruh Depo-Provera® terhadap perubahan sitologi dilaporkan penggunaan Depo-Provera® selama lebih dari 2 kali penyuntikan dapat menginduksi terjadinya proses radang dan perubahan displasia sel epitel serviks uteri. Pengaruh lain adalah perubahan reaktif sel epitel skuamosa serviks uteri yang bersifat ringan namun mengarah pada lesi intraepitel skuamosa. Kelainan ini didefinisikan sebagai *Atypical Squamous Cells of Undetermined Significance* (ASCUS). Angka kejadian ASCUS pada tes Pap sebesar 3,5% dan pada tes Pap dengan ASCUS ternyata 23% merupakan kasus displasia, sedangkan Kobelin dkk menemukan bahwa angka kejadian *Low grade squamous intraepithelial lesion* (LSIL) pada ASCUS berkisar antara 13-25% dan *High grade squamous intraepithelial lesion* (HSIL) berkisar antara 5-13%.³

Pada penelitian tentang penggunaan kontrasepsi suntik Depo-Provera® selama 6 bulan atau lebih dilaporkan bahwa kontrasepsi ini dapat menginduksi kejadian radang akut, infeksi dan perubahan-perubahan yang menyerupai lesi derajat tinggi pada suatu populasi yang telah berada pada risiko tinggi untuk terjadinya lesi intraepitel skuamosa serviks uteri.^{4,5}

Penelitian mengenai perubahan sel epitel serviks pada pemakaian Depo-Provera® yang lebih dari 2 kali penyuntikan, telah menimbulkan efek perdarahan bercak yang lama yang dapat memberikan perubahan gambaran sitologi berupa radang, infeksi atau perubahan sel yang ringan sebagai gambaran displasia ringan sel epitel serviks uteri.^{6,7}

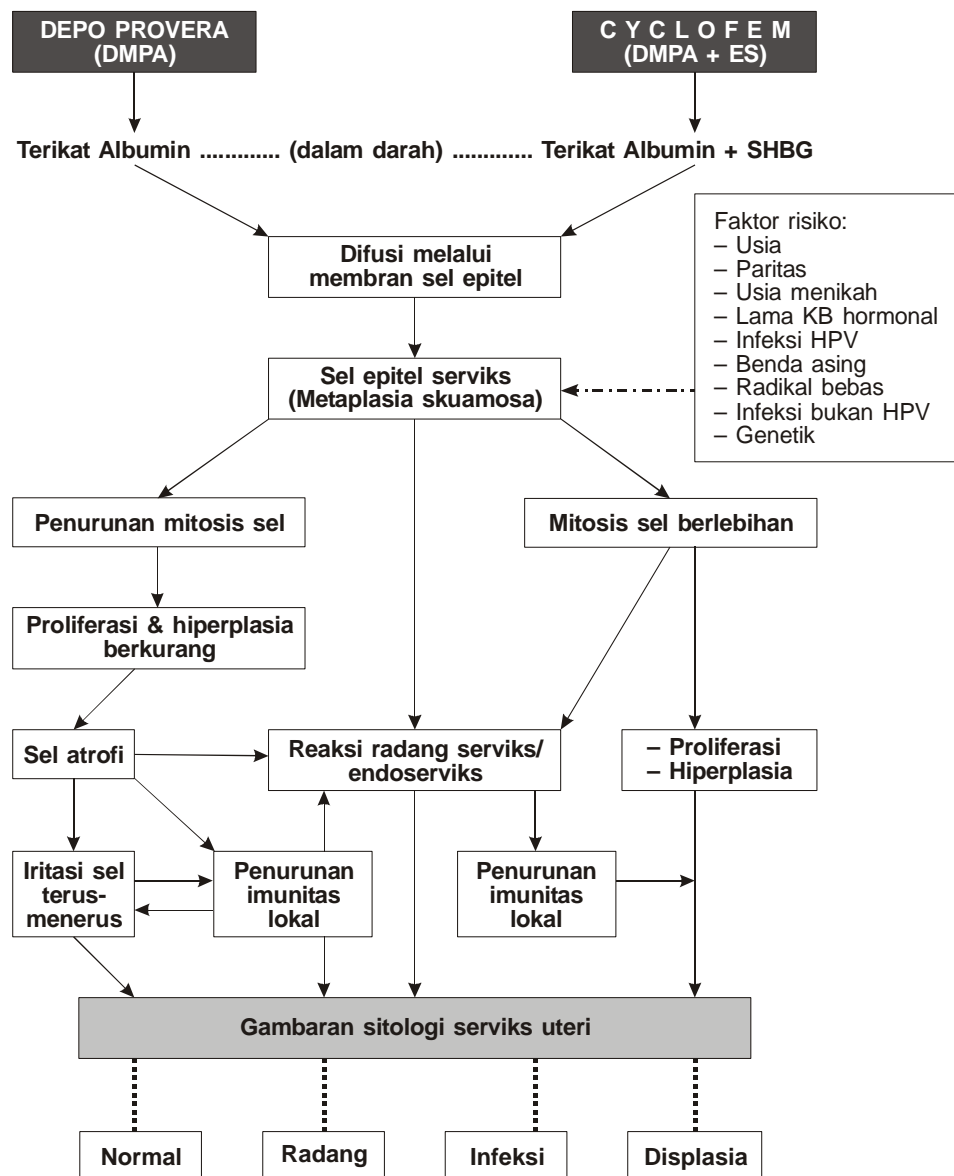
Kontrasepsi suntik Cyclofem® yang mengandung MPA 25 mg dan 5 mg estradiol sipionate mempertahankan keadaan normal lapisan sel epitel serviks uteri sehingga diharapkan tetap merangsang timbulnya haid secara normal setiap bulan.⁸⁻¹⁰

Penelitian mengenai tingginya ekspresi reseptor estrogen dan progesteron intraepitel pada daerah *squamocolumnar junction* serviks uteri menunjukkan keterlibatan estrogen secara langsung pada proses metaplasia dan perubahan displasia. Tingginya ekspresi reseptor estrogen dan progesteron ini menunjukkan tingginya risiko berkembangnya suatu perubahan keganasan dari sel epitel serviks diakibatkan oleh sensitifnya sel epitel terhadap regulasi hormon estrogen dan progesteron, yang mengaktivasi proliferasi, hiperplasia, hipersekresi kelenjar endoserviks dan sel epitel skuamosa.¹¹ Proliferasi dan hiperlasia yang terus-menerus dan dipercepat dapat memudahkan terjadinya mutasi gen dan bila terkena bahan mutan dapat memicu pertumbuhan sel menjadi perubahan displasia.^{11,12,14,18,19}

Perubahan akibat radang pada serviks uteri dapat diketahui secara sitologi dari tes Pap konvensional. Keputihan adalah salah satu tanda klinik yang paling sering dijumpai dengan penyebabnya adalah infeksi. Banyak infeksi yang tanpa keluhan (asimtomatis) dan kadang-kadang ada hubungan dengan keganasan serviks. Umumnya tanda-tanda radang pada sel epitel serviks tampak sebagai perubahan degenerasi sel. Perubahan degenerasi sel dapat berupa pembengkakan inti sel, halo perinukliar yang kecil, hilangnya ketajaman pada pola kromatin inti karena proses kariopiknotik, karioreksis dan kariolisis, sitoplasma bervakuolisasi, sitolisis, debris atau kondensasi eosinofilik. Kadang-kadang ditemukan sel-sel regeneratif dan perubahan sel reaktif. Pada radang kronis pada sediaan tes Pap dapat ditemukan banyak sel-sel limfosit. Meskipun secara sitologi ditemukan adanya reaksi radang namun secara klinis mungkin tidak ditemukan kelainan di daerah serviks uteri.^{5,27} Peningkatan sel *Polymorphonuclear Leukocytes* (PMNs) adalah sebagai tanda radang akut sedangkan sel limfosit, sel plasma dan sel histiosit ditemukan terutama pada radang kronis. Sel histiosit yang merupakan sel fagositik, dapat ditemukan pada radang kronis dan keganasan pada serviks uteri.^{5,11,27}

Mekanisme kerja kontrasepsi suntik Depo-Provera® dan Cyclofem® menggunakan modus endokrin melalui aliran darah agar dapat mencapai sel target. Kedua kontrasepsi ini dalam kelarutannya bersifat hidrofobik dan agar dapat menjalankan fungsinya masing-masing sangat diperlukan reseptor pada sel target.^{14,16}

Tidak jarang sel epitel serviks mengalami atrofi, radang, dan juga displasia karena pengaruh kontrasepsi progesteron saja atau kombinasi estrogen dan progesteron.^{2,10,22,26,28-30}



Gambar 1. Skema patofisiologi terjadinya perubahan sitologi serviks pada pengguna DMPA dan DMPA + es

Tujuan

Mengetahui gambaran sitologi serviks uteri dari tes Pap konvensional pada akseptor Depo-Provera® yang merupakan preparat yang telah lama digunakan dan Cyclofem® sebagai preparat baru, pada penggunaan selama 1 tahun.

Manfaat

Dari hasil penelitian ini diharapkan akan diketahui gambaran sitologi serviks uteri pada tes Pap konvensional dari kedua jenis kontrasepsi suntik tersebut, sehingga dapat digunakan sebagai bahan pertimbangan dalam konseling.

METODE

Metode penelitian yang digunakan adalah penelitian observasional deskriptif yang dilakukan terhadap perempuan usia 20-40 tahun yang memilih Depo-Provera® dan Cyclofem® sebagai alat kontrasepsi. Kriteria inklusi kelompok I (Depo-Provera®) dan II (Cyclofem®) adalah sudah menikah, satu anak atau lebih, tidak sedang haid, tidak sanggama minimal 3 hari, tidak sedang memakai obat pervaginam minimal 3 hari, pada pemeriksaan inspekulo awal portio tampak normal, tidak sedang dalam pengobatan klinis infeksi/displasia, tidak memakai kontrasepsi Depo-Provera® atau Cyclofem® atau kontrasepsi hormonal

Tabel 1. Karakteristik subjek

Karakteristik	Depo - Provera (n=35)	Cyclofem (n=35)	P
Usia (thn.); Rerata (SB)	30,7 (6,0)	30,3 (5,1)	0,758*
Usia menikah (thn.); Rerata (SB)	21,6 (2,6)	23,9 (3,3)	0,824*
Lama menikah (thn.); Rerata (SB)	8,7 (6,5)	6,4 (4,5)	0,899*
Pendidikan:	n (%)	n (%)	
• Dasar (SD, SLTP);	26 (74,3)	24 (68,6)	0,688**
• Menengah (SLTA)	7 (20,0)	7 (20,0)	
• Tinggi (Sarjana)	2 (5,7)	4 (11,4)	
Pekerjaan:	n (%)	n (%)	
• Tidak bekerja	22 (62,8)	22 (62,8)	0,883**
• PNS	2 (5,7)	3 (8,6)	
• Swasta	11 (31,4)	10 (28,6)	
Paritas:	n (%)	n (%)	
• Primipara	13 (37,1)	15 (42,8)	0,807**
• Multipara	22 (62,9)	20 (57,1)	

Keterangan:

Data berskala numerik dinyatakan dalam Rerata (SB = Simpang Baku)

Data berskala nominal dinyatakan dalam frekuensi (%)

* = Uji t independen

** = Uji χ^2 (Chi kuadrat)

yang lain hormonal dalam 3 bulan terakhir, sedangkan kriteria eksklusi adalah sampel yang memenuhi kriteria di atas kelas II dari klasifikasi Papanicolaou dengan modifikasi sistem interpretasi dari *World Health Organization* (WHO), sampel yang rusak atau tidak dapat dinilai.

Penelitian ini dimulai pada bulan Desember 2006, oleh karena berdasarkan batasan waktu penelitian untuk sitologi awal, subjek akseptor Depo-Provera[®] dan Cyclofem[®] yang memenuhi kriteria inklusi dan eksklusi, akhirnya diperoleh jumlah sampel sebanyak 35 dari masing-masing kelompok sebagai sitologi awal, sehingga jumlah keseluruhan sampel sebanyak 70. Evaluasi sitologi II pada subjek yang sama di bulan ke-6 bersamaan dengan injeksi Depo-Provera[®] yang ke-3 dan injeksi Cyclofem[®] yang ke-7 dan evaluasi sitologi III pada bulan ke-12 bersamaan dengan injeksi Depo-Provera[®] yang ke-5 dan injeksi Cyclofem[®] yang ke-13. Masing-masing subjek penelitian dilakukan tes Pap sebanyak 3 kali. Setelah sitologi bulan ke-6, ada 2 subjek dari kelompok Depo-Provera[®] yang berhenti karena ingin hamil dan perdarahan menstruasi tidak teratur dan 3 subjek dari kelompok Cyclofem[®], 2 subjek karena ingin hamil dan 1 subjek karena pindah ke luar kota Semarang. Setelah sitologi bulan ke-12, dilakukan analisis hasil penelitian dari masing-masing kelompok penelitian ini tanpa menggunakan perbandingan. Jumlah dan karakteristik subjek yang dikeluarkan (kriteria eksklusi) dari kedua kelompok tidak dilakukan pencatatan.

Penelitian ini dilakukan di klinik Ginekologi, Klinik Fertilisasi Endokrinologi Reproduksi Manusia (FER), Puskesmas Halmahera dan Puskesmas Ngesep dan Bagian Patologi Anatomi FK Undip/RSUP

Dr. Kariadi Semarang. Pembacaan hasil Pap smear di Bagian Patologi Anatomi FK Undip/RSUP Dr. Kariadi Semarang.

HASIL

Dalam tabel karakteristik di atas pada kedua kelompok terlihat berbeda tidak bermakna. Hal ini menunjukkan bahwa kedua kelompok adalah sama.

Tabel 2. Hasil pemeriksaan inspekulo pada 1 tahun penggunaan

Inspekulo	Depo-Provera [®] n (%)	Cyclofem [®] n (%)	p
Tidak ada kelainan	26 (78,7)	25 (78,1)	0,9**
Fluor albus	2 (6,0)	4 (12,5)	1,0**
Erosi	4 (12,1)	2 (6,3)	0,5**
Fluor albus dan erosi	1 (3,0)	1 (3,1)	1,0**
Jumlah	33	32	

** = Uji χ^2 (Chi kuadrat)

Pada pemeriksaan inspekulo terlihat bahwa kelainan fluor albus, erosi, ataupun fluor albus dan erosi, distribusinya tidak berbeda antara kelompok Depo-Provera[®] dan Cyclofem[®]. Meskipun hasil pemeriksaan inspekulo pada kelompok Depo-Provera[®] dijumpai kelainan erosi lebih banyak, sedangkan pada kelompok Cyclofem[®] lebih banyak ditemukan fluor albus. Namun, kedua kelompok terlihat berbeda tidak bermakna. Hal ini menunjukkan bahwa kedua kelompok adalah sama.

Tabel 3. Hasil tes Pap

Hasil tes Pap	Awal			6 bln.			1 thn.		
	Depo	Cyclo	p	Depo	Cyclo	p	Depo	Cyclo	p
	(n=35) n (%)	(n=35) n (%)		(n=35) n (%)	(n=35) n (%)		(n=35) n (%)	(n=32) n (%)	
Normal	29 (82,9)	31 (88,6)	0,732**	21 (60,0)	29 (82,9)	0,0345**	8 (24,2)	26 (81,2)	0,0001**
Radang non sp	6 (17,1)	4 (11,4)		14 (40,0)	6 (17,1)		23 (69,7)	5 (15,6)	
Displasia ringan	0	0		0	0		2 (6,1)	1 (3,2)	
Jumlah	35	35		35	35		33	32	

**= Uji X² (Chi kuadrat)

Ket.: Depo= Kontrasepsi suntik Depoprovera

Cyclo= Kontrasepsi suntik Cyclofem

Radang non sp= Radang nonspesifik

Pada Tabel 3 tampak bahwa selama 1 tahun persentase angka kejadian radang cenderung meningkat pada kelompok Depo-Provera[®] dibanding Cyclofem[®], sedangkan persentase angka kejadian normal tetap lebih banyak pada kelompok Cyclofem[®]. Dari penelitian ini hanya dijumpai gambaran radang nonspesifik. Pada sitologi awal terdapat perbedaan tidak bermakna. Hal ini menunjukkan bahwa kedua kelompok adalah sama. Namun, pada sitologi bulan ke-6 dan 1 tahun penggunaan terdapat perbedaan bermakna yang menunjukkan bahwa kelompok Depo-Provera[®] lebih banyak menyebabkan kejadian radang dan displasia dibanding kelompok Cyclofem[®] (nilai p=0,0345 pada bulan ke-6 dan nilai p=0,0001 setelah 1 tahun).

PEMBAHASAN

Sitologi dari hasil tes Pap ditemukan gambaran normal, radang dan displasia ringan. Gambaran radang nonspesifik ditemukan pada kedua kelompok, tetapi pada kelompok Depo-Provera[®] terlihat cenderung meningkat. Hasil serupa pernah dilaporkan pada penelitian sebelumnya tentang pengaruh Depo-Provera[®] pada gambaran sitologi epitel vagina dan serviks di Bagian Sitologi Laboratorium Patologi Anatomi RS Dr. Hasan Sadikin Bandung selama 2 tahun (1973-1975). Persentase kejadian radang yang cenderung meningkat dari kelompok Depo-Provera[®] dapat disebabkan oleh karena efek progestogenik. Telah diketahui bahwa efek ini berpengaruh menimbulkan vasokonstriksi dan atrofi pembuluh darah pada lapisan endometrium dan pembuluh darah kapiler endoserviks.

Pembuluh darah kapiler pada daerah peralihan yang letaknya menjorok ke luar dekat ostium uteri eksternum dan adanya sel-sel epitel serviks yang telah atrofi tersebut, turut mendukung situasi lokal yang rentan terhadap iritasi dan radang lokal. Adanya proses radang dapat menimbulkan kerusakan pembuluh darah kapiler yang berada di bawah epitel kolumnar atau di daerah peralihan (*T-zone*) turut menimbulkan efek perdarahan bercak menstrual. Sebaliknya, perdarahan bercak yang terus-menerus dapat menyebabkan terjadinya radang. Reaksi radang lokal dapat

berhubungan dengan faktor higiene diri sendiri dan kurangnya pengetahuan serta sosial ekonomi yang rendah. Dari penelitian ini sebagian besar hanya dapat menempuh pendidikan dasar.^{17-19,26}

Kejadian displasia ringan sel epitel serviks hanya sedikit, di mana kelompok Depo-Provera[®] lebih banyak dibanding Cyclofem[®]. Itupun pada subjek yang berisiko tinggi yaitu menikah usia muda (umur menikah kurang dari 20 tahun), usia tua (lebih dari 35 tahun), dan paritas tinggi (melahirkan lebih dari 3 kali). Kejadian displasia ringan pada kelompok Depo-Provera[®] dapat disebabkan karena efek progestogenik yang dapat menyebabkan atrofi sel-sel epitel serviks uteri dan kemudian diikuti penurunan imunitas lokal. Sel dalam keadaan atrofi kurang menjalani proses mitosis secara normal dan biasanya sangat rentan terhadap iritasi/erosi. Sel dalam keadaan iritasi mudah terjadi radang. Sel-sel epitel dengan perubahan lokal abnormal seperti iritasi dan atrofi, bila terkena bahan mutan yang terus-menerus dapat menyebabkan mutasi gen dan bila mutasi gen berlangsung terus-menerus dapat menyebabkan perubahan displasia sel epitel serviks yang merupakan awal mula suatu keganasan.^{3,4,10,17,24,25}

Pemeriksaan inspekulo pada 1 tahun penggunaan sebagian besar akseptor pada kedua kelompok tidak menunjukkan kelainan portio uteri secara klinis. Hanya sedikit subjek yang tampak erosi dan erosi disertai fluor albus. Hal ini dapat disebabkan oleh efek progestogenik yang menyebabkan atrofi sel yang rentan terhadap bahan iritan, sedangkan pada kontrasepsi suntik Cyclofem[®] paling banyak ditemukan fluor albus. Hal ini dapat terjadi karena efek estrogen menyebabkan proliferasi dan hipersekresi kelenjar endoserviks pada pertengahan siklus. Hal ini dapat juga bersifat normal karena subjek tidak memberikan keluhan yang bersifat patologi dan tidak dilakukan pemeriksaan bakteriologi pada penelitian ini.^{17,24,26,29,30}

Dengan demikian, metode kontrasepsi suntik Depo-Provera[®] dan Cyclofem[®] dapat dipakai sebagai kontrasepsi pada perempuan usia 20-40 tahun. Namun, disampaikan bahwa metode ini memiliki risiko tersebut di atas sehingga harus tetap melakukan pemeriksaan tes Pap rutin setiap tahun.^{1,11,17,24,25}

Kelemahan penelitian ini adalah jumlah sampel yang kurang sehingga hasilnya belum dapat memastikan apakah penggunaan kedua metode kontrasepsi ini dapat menyebabkan peningkatan terjadinya radang dan displasia.

KESIMPULAN

Setelah penggunaan selama 1 tahun, terdapat perbedaan hasil sitologi serviks yaitu berupa kejadian radang yang lebih besar pada akseptor Depo-Provera® dibanding Cyclofem®.

RUJUKAN

- Baziad A. Kontrasepsi Hormonal. Edisi kesatu. Jakarta: Yayasan Bina Pustaka Sarwono Prawirohardjo, 2002
- Virutamasen P. Injectable contraceptive: current status. Proc XV Asian Oceanic Congr Obstet Gynecol. 1996: 101-4
- D'Arcangues, Snow R. Injectable Contraceptives for Women. In: Rabe T, Runnebaum B, eds. Fertility control-update and trend. Berlin, Springer-Verlag. 1999: 121-49
- Valente PT, Schantz HD, Tralab JF. Cytologic changes in cervical smears associated with prolonged use of depot-medroxyprogesterone acetate. American cancer society: 1998; 84: 324-34
- Sjamsuddin S, Indarti J. Kolposkopi dan Neoplasia Intra Epitel Serviks. Edisi kedua. Jakarta: Perhimpunan Patologi Serviks dan Kolposkopi Indonesia; 2001
- Creasman WT, DiSaia PJ, eds. Chapter 3: Invasive cervical cancer. Clinical Gynecology Oncology. 5th ed. St. Louis: Mosby; 1997: 51-100
- Speroff LA, Darney PD. Injectable Contraception: Depo-Provera. In: Mitchell C, ed. A Clinical Guide and Contraception. Baltimore: Williams and Wilkins; 1996: 175-85
- Buku Acuan Nasional Pelayanan Keluarga Berencana. Jakarta: Yayasan Bina Pustaka Sarwono Prawirohardjo, 1996
- Bahmondos L, Lavin P, Ojeda G. Return of fertility after discontinuation of the once-a month injectable contraceptive Cyclofem. Contraception 1997; 55: 307-10
- Rudiyanti, Hadisaputra W, Moegni E, Affandi B. Profil endometrium secara histeroskopi dan histopatologi pada wanita pengguna implan. Maj Obstet Ginekol Indones 1996; 20: 91-100.
- R Franck, J Nathalie, M Valeria, B Jacques, D Philippe. High intraepithelial expression of estrogen and progesterone receptors in the transformation zone of the uterine cervix. Am J Obstet Gynecol 2003; 189: 1660-4
- Creasman WT, DiSaia PJ, eds. Chapter 1: Preinvasive Disease of the cervix. Clinical Gynecology Oncology. 5th ed. St. Louis: Mosby; 1997: 1-29
- Baziad A. Endokrinologi Ginekologi. Edisi kedua. Jakarta: Media Aesculapius Fakultas Kedokteran Universitas Indonesia; 2003: 113-22
- Speroff L, Glass RH, Kase NG. Hormon Biosynthesis, Metabolism and Mechanism of action. In: Mitchell C, ed. Clinical gynecology endocrinology and infertility. 5th ed. Baltimore: Williams and Wilkins; 1999: 31-86
- Murray RK, Granner DK, Mayes PA. Biokimia Harper. 24th ed. Jakarta; EGC; 1999: 277-89
- Suryohusodo P. Mekanisme molekuler aktifitas hormon. Dalam buku: Ilmu Kedokteran Molekuler, cetakan pertama. Jakarta; Infomedika; 2000: 79-101
- Kaunitz AM. Choosing an injectable contraceptive. URL: http://www.patientcareonline.com/be_core/content/journals/gakaunitz.htm.
- Thouw J, Ismail S, Saiman R. Pengaruh Depoprovera, Pil Kontrasepsi, IUD pada gambaran sitologi epitel vagina dan serviks. Maj Obstet Ginekol Indones 2005; 40: 234-7
- Kusuma F, Moegni EM. Penatalaksanaan tes Pap abnormal. Majalah Cermin Dunia Kedokteran 2001; 133: 18-21
- Sudiono J, Kurniadhi B, Hendrawan A, Djimantoro B. Ilmu Patologi. Jakarta; Penerbit buku kedokteran, EGC: 2003: 1-13
- Aziz MF. Skrining dan deteksi dini kanker serviks. Dalam: Ramli M, Umbas R, Panigoro SS, eds. Deteksi Dini Kanker. Jakarta: Balai Penerbit Fakultas Kedokteran Universitas Indonesia; 2000: 97-110
- Lestadi Y. Penuntun diagnostik praktis sitologi ginekologik apusan Pap. Jakarta: Widya Medika; 1996
- Andrijono. Sinopsis kanker ginekologi. Jakarta; Divisi Onkologi, Departemen Obstetri dan Ginekologi Fakultas Kedokteran Universitas Indonesia; 2004: 35-70
- Paccinino LJ, Mosher WD. Contraception. In: Obstetrics, Gynecology, and Women's Health. California; Mosby, Inc: 1999: 361-71
- Sarjadi. Patologi Ginekologi. Badan Penerbit Fakultas Kedokteran Universitas Diponegoro 1995; Semarang; 17-20
- Diaz S. Progestogen-only contraceptive methods: comparison of the options. IPPF Medical Bulletin. Regent's College, Inner Circle, Regent's Park London: 2001; 35: 1-5
- Hardjasmita P. Iktisar Biokimia dasar. Balai Penerbit Fakultas Kedokteran Universitas Indonesia; Jakarta; 2002: 151-3
- Peralta O. Injectable hormonal contraceptives: an overview. Chili: Medical Forum Int. B.V.; 2002
- Speroff L, Glass RH, Kase NG. Long-Acting Methods of Contraception. In: Mitchell C, ed. Clinical Gynecology Endocrinology and Infertility. 5th ed. Baltimore, Williams and Wilkins; 1999: 31-86
- Muller N. Self-injection with cyclofem. London: IPPF Medical Bulletin; 1998